Casuistischer Beitrag zu den Missbildungen am Eintritt des Sehnerven.

■ ■ ■

INAUGURAL-DISSERTATION

zur

Erlangung der Doktorwürde

der

Hohen medizinischen Fakultät

der

Kgl. bayer. Ludwig-Maximilians-Universität zu München

vorgelegt von

Joseph Heckschen

ACAD.
LUGD.BAT.
BIBL.

■ ■ ■

München 1913.
RUDOLPH MÜLLER & STEINICKE.

Gedruckt mit Genehmigung der medizinischen Fakultät
der Universität München.

Referent: Geh. Hofrat Prof. Dr. Ritter v. Heß.

Dem Andenken
meines unvergesslichen Vaters.
Meiner lieben Mutter.

Digitized by the Internet Archive
in 2026

https://archive.org/details/IA41548308_0043

Obwohl schon eine Reihe von Fällen veröffentlicht wurden, die die Mißbildung an Sehnerveneintritt behandelten, und man auch in letzter Zeit durch vielfache Untersuchungen die Genese klar zu legen versuchte, möchte ich es unternehmen, noch zwei weitere Fälle von eigenartiger Mißbildung am Eintritte des Sehnerven zu veröffentlichen.

Fall 1: Michael St., Schlossermeister, 32 Jahre, steht wegen einer Conjunctivitis in poliklinischer Behandlung. Die Untersuchung ergibt: Stark gerötete Conjunctiven; beide Bulbi normal groß; Hornhaut und brechende Medien zeigen keine Anomalitäten. Rechts wird eine Myopie von 5,5, links von 4,5 festgestellt. Accomodation rechts N_1 in 6—12 cm, links N_1 in 6 bis 18 cm.

Am sonst normalen Hintergrund findet man auf beiden Augen eine tiefe Excavation, die die Größe der Papille annähernd um das Doppelte übertrifft. Betrachten wir zunächst das rechte Auge, so sehen wir, wie gesagt, auf sonst normalem Hintergrund die Excavation quergestellt oval mit überhängendem Rande, temporal und nasal von ziemlich starken Pigmenthaufen eingefaßt, die scharf gegen die Umgebung abgegrenzt sind. In der oberen Partie zeigt die Ektasie einen halbmondförmigen, rötlichen Grund, der nach der Mitte hin abnimmt, nach unten in einen Wall endigt, der quer durch die Vertiefung hindurchzieht, anscheinend eine Erhöhung der darunterliegenden Gebilde. Die Mitte der Vertiefung wird eingenommen von einem weißlichen, dem freiliegenden Scleralge-

webe ähnlichen Fleck, der annähernd die Größe der Papille hat. Hier liegt auch der tiefste Punkt der Excavation. Bei der Refraktionsbestimmung ergibt sich ein Unterschied des tiefsten Punktes gegenüber dem übrigen Augenhintergrund von 6 Dioptrien. Anschließend an diese Grube setzt sich eine weitere stumpfkegelförmige Vertiefung nach unten von der wallartigen Erhebung fort. Auch hier finden wir die Randpartien rötlich durchscheinen. In der Mitte der Vertiefung liegen feine Faserzüge, deren Zwischenräume einen lebhaften Reflex geben, regellos angeordnet, anscheinend tiefliegende Gefäße.

Die Gefäße entspringen alle annähernd von einem Punkte, der oberhalb des weißen Fleckes in der Ektasie liegt. Sie verzweigen sich hauptsächlich nach zwei Richtungen, nach oben und unten. In der Tiefe der Excavation vollständig sichtbar, ziehen die Gefäße an dem steilen Rande empor, um sich dann auf der Netzhaut zu verteilen. Nach unten ziehen eine Vene und Arterie, die einen großen Bogen um den tiefsten Punkt der Excavation nehmen, steigen an der wallartigen Erhebung empor, überziehen diese und senken sich dann in die untere Vertiefung hinein. Nachdem sie sich hier geteilt, klettern sie allmählich ansteigend, ohne scharfe Knickung, den Rand hinauf. Bemerkenswert ist, daß auch hier eine Vene von temporalwärts kommend im Bogen um die tiefste Partie herumzieht, den Wall erklimmt, um dann mit der eben beschriebenen Arterie in der oberen Vertiefung wenig mehr temporalwärts, als die anderen Gefäße zu verschwinden.

Aehnlich liegen die Verhältnisse auf dem linken Auge. Auch hier die querovale Form, die tiefe Excavation mit tiefster Stelle unterhalb des Gefäßursprunges,

umgeben von einem rötlichen Halbkreis. Der Wall teilt auch hier die Excavation in zwei Hälften, leicht geneigt von temporal nach nasal. Ebenso liegt das Pigment an fast genau derselben Stelle, wie am rechten Auge. Abweichend ist das Verhalten der Gefäße und eine kleine sichelförmige Abstufung rechts unten, die eine Niveaudifferenz zwischen der Ektasie und dem übrigen Fundus ergibt. Was die Gefäße betrifft, so ziehen sie viel regelloser daher als auf dem rechten Auge. Die Arterien sind sehr dünn und ihr Ursprung liegt nicht in einem Punkte. Sie sind fast conzentrisch um den tiefsten Punkt angeordnet; nach oben zu ziehen vier kleinere Arterien ohne gemeinsamen Stamm, in der Vertiefung geschlängelt, um dann sich, den überhängenden Rand ersteigend, von dort aus in die Netzhaut zu verbreiten. Die nach unten ziehende Arterie teilt sich schon in der Tiefe in drei Aeste, zieht um den tiefsten Punkt herum, begleitet von der unteren Vene, um dann die verschiedenen Erhebungen übersteigend, sich im Fundus zu verteilen. Am unteren Pol der ganzen Excavation verschwindet eine Vene, die nicht mehr im Gesichtsfeld auftaucht. Es scheint, als ob sich zu ihr das feine Gewebsgerüst, das hier im unteren Teile der Excavation sichtbar ist, und am rechten Auge als feine Gefäße gedeutet wurden, conzentrisch hinzieht. Die Refraktionsbestimmung des tiefsten Punktes ergab einen Unterschied zum übrigen Augenhintergrund von 8 Dioptrien. An beiden Bulbi also eine tiefe Excavation, scharf abgesetzt gegenüber dem sonst normalen Fundus.

Etwas komplizierter liegen die Verhältnisse im Falle 2. Die Krankengeschichte will ich etwas ausführlicher mitteilen, da der Patient in längerer Klinikbehandlung stand.

Es handelt sich um den 24 Jahre alten Rentamtsinzipienten Anton A. Schon im Jahre 1903/04 war Pat. in poliklinischer Behandlung. Damals fand man eine Amblyopie und hohe Teilung der Gefäße; seit der Jugend hat er schlecht gesehen; Personen werden erkannt. Visus rechts $^5/_{35}$, links $^5/_4$.

Accomodation: rechts N_8 bis 25 cm,
links N_1 13 bis 45 cm.

Aeußere Untersuchung des Auges ergibt keinen patholog. Befund. Augenspiegelbefund links außer einer physiologischen Excavation und einem temporalen Conus keine Veränderungen. Rechts dagegen: hohe Teilung der Gefäße, temporale Pigmentablagerung, peripapilläre Atrophie der Chorioidea; Maculagegend frei. Zwischen Maculagegend und Papille ein blasser, weißlicher Fleck. Am 6. August 1912 in klinischer Behandlung wegen einer Conjunctivitis. Folgender Befund wurde erhoben: Ein mittelgroßer hagerer Mann von kränklichem Aussehen. Vater starb an Magenkrebs, Mutter angeblich an Lungenentzündung. Von 16 Geschwistern sind 6 im jugendlichen Alter gestorben, die übrigen 10 sind gesund. Mißbildungen sind in der Familie keine vorgekommen; Augenleiden sind ebenfalls in der ziemlich großen Familie keine bekannt. Bei der Geburt des A. wurde eine Zange angelegt, doch konnte Genaueres, ob hierbei eine Verletzung des Pat. stattgefunden hatte, nicht eruiert werden. Pat. ist lungenleidend und schon öfters in Sanatorium-Behandlung gewesen. Gegenwärtig besteht geringer Auswurf und Husten. Rechter Oberlappen gibt gedämpften Schall mit diffusen feuchten Rasselgeräuschen. Die übrigen Organe sind ohne Befund.

Von früher her sind dem Pat. keine Augenkrankheiten bekannt. Seit 3 Wochen besteht eine Ent-

zündung der Augen, beiderseits leichte Lidrandrötung, ebenso Rötung der Conjunctiva palpebralis und fornicis. Hornhaut und brechende Medien sind klar. Opthalmoskopisch findet man rechts eine atrophische Papille mit glaucomähnlich tiefem Staphylom, am Scleralsporn abknickende Gefäße. Um die Papille herum ein breiter atropischer Herd der Chorioidea. Genaue Schilderung des Fundus und der Umgebung der rechten Papille erfolgt weiter unten. Linkes Auge zeigt tiefe physiologische Excavation mit nasaler Abblassung der Papille. Visus rechts: Finger in $1^1/_2$ m. Von Jugend auf will er auf dem rechten Auge fast nichts gesehen haben. Links $^6/_6$.

Accomodation: Rechts N_{13} in 10 cm,
links N_1 8 cm.

Tonometrie ergibt keinen erhöhten Druck der Bulbi. Das Gesichtsfeld ist auf dem linken Auge nicht eingeengt, auf dem rechten Auge findet sich eine geringe Einschränkung des Gesichtsfeldes und ein Scotom für alle Farben nach unten. In den folgenden Tagen tritt keine Aenderung ein und Pat. wird auf seinen Wunsch hin entlassen.

Nach 18 Tagen wiederum aufgenommen wegen heftiger conjunctivaler Reizzustände. Die Untersuchung ergibt dieselben Verhältnisse auf dem rechten Auge, wie bei der ersten Aufnahme. Links ist die Papille hyperämisch mit wenig unscharfen Grenzen. Die Gefäße etwas erweitert und geschlängelt. Visus ist gegenüber der ersten Beobachtung nicht geändert. In die linke Schläfe wird eine Fibrolysin-Brucin-Injektion gemacht. Am 3. August 1912 wird Pat. abermals entlassen, nachdem vorher festgestellt wurde, daß sich betreffend Sehvermögen, Accomodation und Gesichtsfeld nichts geändert hatte. Besehen wir uns die

Gegend der Papille am rechten Auge genauer, so finden wir folgende Verhältnisse. Die Excavation liegt central in der Papille und erreicht nicht ganz den Papillenrand. Die Refraktionsbestimmung ergibt einen Unterschied zum übrigen Augenhintergrund von 12 Dioptrien. Der Rand ist scharf und hat eine annähernd runde Form mit einigen Aussparungen nach unten; temporal und nasal liegen Pigmentanhäufungen teils in einiger Entfernung im atrophischen Herd der Chorioidea, teils dicht am Papillenrand. Der schmale Rand der von der Papille übrig bleibt, zeigt keine Niveaudifferenz gegenüber dem übrigen Hintergrund. Die Farbe der Ektasie ist grau mit einem Strich ins Rötliche; in der Mitte mit einem helleren Reflex. Erhebungen und Faserzüge sind in der Ektasie keine zu erkennen, ebenso sieht man kein Pigment auf dem Grunde der Ektasie. Ein gemeinsamer Gefäßursprung ist nicht zu erkennen. Die Gefäße kommen am Rande der Excavation scharf umbiegend heraus, und verteilen sich dann ganz regelmäßig in der Netzhaut, außer einer unteren Arterie und oberen Vene, die nicht am Rande der Ektasie hervorkommen, sondern nach Art eines cilioretinalen Gefäßes am Papillenrande verschwinden. Die Gefäße sind etwas verstärkt, besonders die Venen, aber ohne abnorme Schlängelung. Ungefähr conzentrisch liegt der atrophische Herd um die Papille herum und hat den Durchmesser von $2^1/_2$ Papillenbreiten. Er grenzt sich scharf gegen den übrigen Grund ab, wo einiges klumpiges Pigment von geringer Stärke liegt.

Zwischen den einzelnen Untersuchungen, die mehrere Jahre auseinanderliegen, zeigt sich kein Unterschied von wesentlicher Bedeutung, sowohl Prüfung der Sehschärfe, als auch Augenspiegelbefund ist der-

selbe. Nur daß im Jahre 1903/04 von einer Ektasie am Papillenkopfe nicht die Rede ist, die aber wohl sicher bestanden hat, wofür der gleiche Befund am übrigen Augenhintergrunde spricht und der Pat. in der Zwischenzeit auch nie über irgendwelche Beschwerden am Auge zu klagen hatte.

Suchen wir nun die eben beschriebenen Bilder zu deuten, so finden wir im Falle 1 die typischen Kennzeichen des Coloboms am Eintritt des Sehnerven mit anschließendem Colobom der Aderhaut. Dieser Fall stimmt fast vollkommen überein mit dem klinischen Bilde, das von Hippel von den Colobomen am Sehnerveneintritt entwirft. Wir finden lebhaft reflektierende Wände, die von starken Pigmentanhäufungen eingefaßt werden. Die Excavation übertrifft in unserem Falle die Größe der Papille fast um das doppelte. Die typischen Niveaudifferenzen und die dadurch bedingten Schatten in der Tiefe der Excavation treten auch hier deutlich hervor. Elschnig's Fall 1, ophthalmoskopisch und makroskopisch untersucht, konnte klinisch schon als ein Colobom am Sehnerveneintritt aus seiner bizarren Form und Größe neben beträchtlicher Niveaudifferenz erkannt werden. Er kommt durch viele Vergleiche zu dem Resultate, daß sobald der Grund ektatisch sei, man es ohne Zweifel mit einer Defektbildung, mit einem Colobom zu tun habe.

Vergleichen wir mit Caspar, der drei klinische Gruppen nach dem Ursprung der Gefäße unterscheidet, so müssen wir in Fall 1 den rechten Bulbus zur zweiten Gruppe rechnen, wo die Gefäße nahe dem oberen Rande zum Vorschein kommen und dann von dort ziemlich regelmäßig verlaufen. Die Gefäße am linken Augenhintergrunde nehmen eine Mittelstellung ein zwi-

schen Gruppe 2 und 3. Ein Teil der Gefäße kommt nahe dem oberen Rande zum Vorschein, während andere wiederum an verschiedenen Stellen auftauchen oder verschwinden.

Die graugrüne Verfärbung des Walles, der quer durch das Colobom zieht, ist nach Reis nicht als eine Pigmentierung des Grundes zu deuten, sondern stellt sich lediglich als eine Contrast- und Schattenwirkung dar.

Auch die von Bock bei beiderseitigem Colobom beschriebene symmetrische Lagerung des Pigments finden wir hier, sodaß man ohne weitere Vergleiche aus der Literatur heranzuziehen schon aus dem ophthalmoskopischen Bilde mit Bestimmtheit sagen kann, daß es sich in diesem Falle um ein Colobom am Sehnerveneintritt mit anschließendem Colobom der Aderhaut handelt.

Für den zweiten Fall finden wir nicht das typische Bild eines Coloboms am Sehnerveneintritt. Zuerst der geringe Durchmesser der Ektasie, der nur eine halbe Größe der Papille beträgt und die übrige Papille als einen fast conzentrischen Ring frei läßt. Diesem geringen Durchmesser steht eine abnorme Tiefe gegenüber, worin man ihn mit dem Fall von Kayser vergleichen kann, der eine Ektasie ohne Niveaudifferenzen und steil abfallenden Wänden mit einer Refraktion von 13 Diopterien fand. In eins der drei klinischen Bilder nach Caspar läßt der Fall sich auch nicht einreihen, da ein klarer Einblick in den Ursprung der sonst am Augengrunde normal verlaufenden Gefäße die Lösung erschwert. Hieraus allein würde man nicht die Colobomnatur schließen können, da die Vereinigung der Retinagefäße mit den Centralstämmen erst später erfolgt und also auch spätere Ein-

flüsse noch auf die Entwicklung der Gefäße einwirken sollen.

Einem von Görlitz geschilderten Falle gleicht er im Verlaufe der Gefäße an der Papille auffallend. Er fand eine scharfe Knickung, hart am Rande der Scheibe, bei sonst gleichmäßiger Verteilung am Hintergrund. Im übrigen ist bei ihm die Scheibe am Sehnerveneintritt bis auf einzelne, aber nur im oberen Teile, schwach in der Tiefe wahrnehmbare, kleine Stämme gefäßlos.

Bemerkenswert ist der große atrophische Herd der Aderhaut. In den meisten Fällen wurde ein sonst normaler Hintergrund bei Colobom gefunden. Von Hippel stellte allerdings bei ca. 20% der Fälle neben Aderhautatrophie noch Linsentrübungen, atrophisch chorioiditische Herde, Retinitis pigmentosa usw. fest.

Selten fand man bei allen Untersuchungen einen umschriebenen Ausfall im Gesichtsfeld, doch muß man das Scotom in unserem Falle mit der Mißbildung am Sehnerven in Verbindung bringen. Lauber schildert bei zwei Fällen paracentrale Scotome, die von ihm auf die Grubenbildung bezogen wurden. Die nachherige mikroskopische Untersuchung zeigte einen Defekt in der nervösen Versorgung, dem ein paracentrales Scotom entsprach.

Vielleicht wäre mein Fall in gewisse Analogie zu jenen anderen Lochbildungen am Sehnerveneintritt zu bringen, die unter dem Namen der Grubenbildung bekannt sind. Es sind dies grübchenförmige, von ihrer Umgebung auffallend stark sich abgrenzende Vertiefungen, die meist in der temporalen Hälfte des Sehnerven gelegen waren und besonders durch ihre Farbe die grau bis graublau lebhaft von der Umgebung ab-

stechen. Meist ist die Oberfläche der Vertiefungen von einem zarten, schleierartigem Gewebe bedeckt, sodaß ein genauer Einblick in die Grube verwehrt wird. Der Durchmesser der Grube betrug bei Reis, der 5 Fälle dieser Art untersuchen konnte, bis $^1/_2$ der Papillenbreite. Bei ihm waren keine Gesichtsfelddefekte oder Sehstörungen nachzuweisen.

Daß Sehstörungen nicht vorhanden zu sein brauchen, dafür liefern Zade und v. d. Hoeve den Beweis mit ihren Fällen, wo bei vollständiger Sehschärfe des Auges und freiem Gesichtsfeld eine auf die normale Papille beschränkte kongenitale Ektasie bestand.

Suchen wir nach der Ursache dieser manchmal gewaltigen Ektasien, so finden wir mit einigen Ausnahmen fast überall Ursachen angeführt, die auf fötale Störungen zurückzuführen sind. Ob eine von unserem Pat. überstandene Zangengeburt mit sich anschließendem Trauma solche Veränderungen hervorrufen konnte, darüber müßten mikroskopische Untersuchungen entscheiden, da man aus dem Augenspiegelbefund nicht auf stattgehabte retrobulbäre Entzündungen schließen kann.

Unter pseudoglaucomatöser Excavation des Sehnerveneintritts schildert Glauning einen Fall aus der Eversbusch'schen Klinik bei dem Prellungen durch ein Holzscheid in der Gegend des linken Seitenwandbeines Veränderungen am Eintritte des Sehnerven hervorgerufen haben sollen. Der betreffende Pat. hatte bis dahin sehr gut gesehen. Nach dem Unfall Erkrankung des Sehnerven links, mit fast völliger Erblindung. Glauning fand Arterienpuls und Stauung in den Venen mit einer tiefen Excavation am Sehnerveneintritt. Anhaltspunkte für ein Glaucom waren nicht gegeben, wogegen auch die Jugend des Pat. sprach.

Er faßt daher die Excavation als eine mit Atrophie einhergehende Cavernenbildung im Sehnerven auf und zwar so, daß diese Veränderungen sich als Folge der Zertrümmerung von Opticusgewebe im hinteren Abschnitte des Sehnerven entwickelten. Da Glauning das Auge nur ophthalmoskopisch untersuchte, kann man ihm meiner Ansicht nach ohne Weiteres nicht beipflichten, wenn er es als eine Excavation auffaßt, die im Anschluß an ein Trauma entstanden sein soll. Die plötzliche Erblindung allein spricht nicht für das Auftreten der Excavation nach dem Trauma, da, wie schon erwähnt, tiefe Gruben am Sehnerveneintritt bestehen können bei vollständig normalem Gesichtsfeld. Sekundäre Veränderungen in der Umgebung des Sehnerven durch Fractur bedingt, können die Gesichtsfeldeinschränkung machen. Beweise, daß diese Excavation vor dem Trauma nicht bestanden hat, liegen von Glauning keine vor.

In anderem Falle ist die Sache noch schwieriger zu entscheiden, da das entscheidende Trauma nur bei der Geburt entstanden sein kann und hierüber keine weiteren Erhebungen gemacht werden können. Vielleicht ist der große atrophische Herd in der Aderhaut als Folge einer Verletzung post oder intra partum zu deuten. Auch in der Literatur finde ich keine Angaben gemacht, die auf Excavationen dieser Art hinweisen, durch Trauma nach Zangengeburt bedingt. Wohl wird häufiger Luxation oder Abreißung des Bulbus beobachtet. Bei letzterer reißt dann der Sehnerv meist eine Strecke weit hinter dem Bulbus ab. Daß man atrophische Herde in der Nähe des Sehnerveneintrittes bei Colobom fand und mit diesem in Zusammenhang brachte, wurde schon erwähnt. An die Möglichkeit solcher Veränderungen des Sehnerven

durch Verletzungen glauben auch Eversbusch und andere Autoren. Bei Unfallbegutachtungen würden sie in dem Falle, daß sie klar erwiesen wären, von grundlegender Bedeutung sein.

Schnabel beschreibt eine mit Atrophie einhergehende Cavernenbildung im Sehnerven, und zwar entwickelte sich diese als Folge der Zertrümmerung von Opticusgewebe im hinteren Abschnitte des Sehnerven. Daß solche Prozesse in verletzten Nerven vorkommen, beweist auch Ziegler, der an der Verletzungsstelle Bindegewebsneubildung und Granulationswucherungen mit nachfolgender Schrumpfung fand.

Ob auch in unserem Falle die Zange bei der Geburt einen solchen Druck auf den Kopf und dann auf den Sehnerven ausgeübt haben soll, muß man vorläufig dahingestellt sein lassen. Hierüber könnte nur eine genaue mikroskopische Untersuchung, die die Ueberbleibsel einer Entzündung nachweisen, entscheiden.

Gegen eine atrophische Excavation spricht, wie ich glaube, die Randständigkeit der Ektasie. Besteht eine physiologische Excavation, so wird ihre Begrenzung abgeflacht, sie wird größer, aber nie randständig; nur bei exorbitant physiologischen Excavationen kann diese sich durch Atrophie dem Pigmentrande nähern, ist dann aber langsam ansteigend.

Die Jugend des Pat. und jede Veränderung an den Gefäßen, die bei den glaucomatösen Excavationen gefunden werden, spricht gegen einen Prozeß auf dieser Basis.

Ich halte ihn für einen Fall einer congenital umschriebenen Grubenbildung auf der Sehnervenpapille und vergleiche Fall 2 mit den von Reis geschilderten

Fällen, die sich in der Schilderung der Papille fast genau mit den meinigen decken.

Wie die Mißbildung entsteht, darüber war lange Zeit strittige Meinung verbreitet, bis neuere Forschungen auf ihren Werdegang klareres Licht warfen.

Normaler Weise ist der Schluß der Augenspalte folgender: Infolge Einstülpung des Ektoderms in die primäre Augenblase und Abschnürung des Linsensäckchens gewinnt die Augenblase die Form eines Bechers. Der Augenbecher, wie man von jetzt ab die Bildung bezeichnet, zeigt an seiner unteren Wand noch einen Defekt, denn es verläuft hier eine Spalte vom Rande der weiten, die Linse umfassenden Oeffnung bis zum Ansatz des Stils. Sie wird durch die Entwicklung des Glaskörpers bedingt und führt den Namen der fötalen Augenspalte. Anfänglich ist sie ziemlich weit, verengert sich allmählich, indem die Spalträder zusammenrücken, und schließt sich endlich vollständig. Der Schluß der Augenspalte kann aber erst zustande kommen, wenn die bei der Einstülpung mit eingedrungen oder liegengebliebenen Elemente aus dem Mesoderm verschwinden, hauptsächlich Bindegewebe und Gefäße. Entweder durch Verschwinden oder durch Assimilation an die benachbarten Gewebe verlieren sie ihren fremden Charakter und nur dann ist der Schluß der Augenspalte möglich.

Treten Umstände ein, die den Schluß der fötalen Augenspalte entweder verzögern, oder vereiteln, so bleiben die Ränder in ihrer ganzen Ausdehnung oder zum Teil stehen und werden durch die sich zwischen sie einschiebenden Narbengewebe verbunden, sodaß zwar die Continuität hergestellt ist, aber nicht durch normale Zusammensetzung der Schichten. Der Zeitpunkt, wann die Störung eintritt, bedingt die Lokali-

sation und Form der Spaltbildung. Störungen in den frühesten Perioden führen zu Coloboma nervi optici. Gilbert liefert bei einem Colobom am Sehnerveneintritt durch anatomische und mikroskopische Untersuchungen den einwandfreien Nachweis von mesodermalem Gewebe im Stamm des nervus opticus unterhalb der Centralgefäße. Dieses Gewebe ist nach seiner Ansicht mit den Gefäßen eingedrungen und hat ein Hindernis für den Spaltenschluß abgegeben.

Elschnig nimmt an, daß durch Einsprossen der Ränder der fertig gebildeten Augenblase die taschenförmige Netzhautanlage entsteht, d. h. die aktiv sprossenden Netzhautanlagen geben das mechanische Hindernis für den fötalen Schluß der Augenspalte ab.

v. Hippel hält dagegen auf Grund von embryonalen Untersuchungen die Bildung der Netzhautdupplikaturen für einen reinen passiven Vorgang, hervorgerufen durch das Ausweichen der Augenblase vor einem Hindernis, als welches abnorm lang persistierendes mesodermales Gewebe im Augenspalt aufzufassen sei. Späterhin kann sich das Gewebe noch resorbieren, sodaß es nachher im Spalt nicht mehr sichtbar zu sein braucht.

Bach sucht den Grund in dem Ausbleiben des Schlusses der fötalen Spalte in Störung der Linsenbildung. Die Linse verhindert durch ihre Größe die Bildung von Glaskörper, ebenso bleibt die Abtrennung der Verbindung der fötalen gefäßhaltigen Linsenkapsel von den in die Augenspalte hineindringenden Mesoblasten und infolgedessen schließt sich die Netzhaut gar nicht oder nur zum Teil. Dies bleibt nicht ohne Einfluß auf die Bulbuswand. Diese wird ausgebuchtet an einer oder mehreren schwachen Stellen durch Steigerung des intraocularen Druckes, der wiederum

durch die gequollene Linse bedingt ist, die sich mit ihrer gefäßhaltigen Kapsel nicht von den umgebenden Mesoblasten abschnüren konnte.

Die abnorme Enge des Amnions und den dadurch veranlaßten Druck von vorneher auf den Bulbus hält Pichler für den Grund des fehlenden Verschlusses der Augenspalte.

Durch Beobachtung einer ganzen Reihe von colobomatösen Kaninchenaugen, die er durch Züchtung in den ersten Stadien der Entwicklung untersuchte, konnte v. Hippel eine Reihe anderer Meinungen widerlegen, die die Mißbildungen, auf Enge des Amnions, abnorme Größe der Linse und auf aktives Wachstum von Teilen der Augenblase in abnormer Stärke und Richtung zurückführten. Er kommt zu dem Schlusse, daß das einzige sichergestellte ätiologische Moment bei der Entstehung des Coloboms die Heredität ist. Colobom sei eine einfache Hemmungsmißbildung. Doch warum sich das den Spaltenschluß hemmende Mesodermgewebe nicht regressiv, sondern progressiv entwickle, sei unbekannt.

Wessely sucht die umschriebenen Grubenbildungen, die wir oben in gewisser Analogie zu unserem Falle 2 brachten, auch solche, die einen abnormen Gefäßverlauf vermissen lassen, entwicklungsgeschichtlich auf verspätete oder unvollkommene Rückbildung von optico-ciliaren und cilioretinalen Gefäßanastomosen zurückzuführen. Er führt dafür an, daß man häufig zwei und drei Gruben in einer Papille finde und auch der Sitz der Gruben deute darauf hin. In den meisten Fällen finde man die Anomalie in der temporalen Hälfte der Papille, wo man auch fast ausnahmslos cilioretinale und opticociliare Gefäße beim Menschen beobachte.

Eine Reihe von Autoren nimmt als Ursache des verzögerten Spaltenschlusses Veränderungen entzündlicher Natur an. So faßt Deutschmann, der zuerst über die Entstehung der Colobome Untersuchungen anstellte, die Mißbildungen als ein Produkt einer fötalen Entzündung, einer sclero-chorio-retinitis auf. Die Entzündung hat nach Deutschmann entweder den Schluß verhindert, oder hat den geschlossenen Augenspalt wiederum gesprengt, sodaß es zur Colobombildung gekommen sei. Er schloß dies aus der Infiltration von Chorioidea und Sclera, deren Verwachsensein und aus dem pigmentierten derben Narbengewebe, das mit der Sclera verwachsen war.

Thalberg und eine Reihe anderer Forscher glauben, daß der Sehnerveneintritt, sowie die Maculagegend vermöge ihres anatomischen Baues einen günstigen Angriffspunkt für etwaige Schädlichkeiten bieten. Treten nun zu einer gewissen Zeit Entzündungsprozesse im Auge auf, so können jene Teile in ihrer anatomischen Struktur geändert und durch hinzutretenden intra oculären Druck verdünnt und oft auch ectasiert werden. Die entzündlichen Veränderungen am Opticuseintritt und die fast gleichmäßigen Ausbuchtungen der Bulbuswand in dieser ganzen Gegend, sowie die Einseitigkeit der Affektion könnten aus dieser Annahme erklärt werden.

Dem gegenüber stehen die Ansichten mehrerer Autoren, denen Gelegenheit gegeben war, eine ganze Reihe von Augen mikroskopisch zu untersuchen, bei denen es sich um Colobome handelte. v. Hippel fand keinen Fall, wo auch nur die geringsten Veränderungen gefunden wurden, die als entzündliche hätten gedeutet werden können.

Ebenso sagt v. Heß, daß von einer Entzündung als Ursache nicht die Rede sein könne, wenn auch sekundär durch Fortbestehen des embryonalen Bindegewebes Veränderungen gesetzt werden mögen, die eine solche vortäuschen, oder selbst wirklich entzündlicher Natur sein könnten: „Wenn wir bei keinem derselben Zeichen einer bestehenden oder abgelaufenen Entzündung fanden, bei einigen sogar den sicheren Nachweis führen konnten, daß eine Entzündung vollkommen ausgeschlossen war, so dürfen wir in dieser Tatsache wohl eine Stütze für die Anschauung erblikken, daß bei der Entstehung dieser Mißbildungen überhaupt entzündliche Prozesse nicht die hervorragende Rolle spielen können, welche man ihnen früher zuschrieb und heute noch zuzuschreiben geneigt ist."

Als Resultat seiner Unternehmungen der letzten Jahre macht v. Szily auf bisher unbekannte atypische Sehnervenfasern aufmerksam, die er in Augen mit typischem embryonalem Kolobom fand. „Die damit verbundene Eversion der Retinalanlage und das Fehlen des Pigmentblattes führt zu einem sekundären Bildungsmangel der äußeren Augenhäute an dieser Stelle" und damit zu dem Bilde des Koloboms. Daß das mechanische Hindernis für den Spaltenschluß allein als Ursache des Koloboms aufzufassen sei, könne man jetzt nicht mehr annehmen, Die zwischen den Rändern der Augenanlagen befindlichen Bindegewebszüge spielen dabei nur eine untergeordnete Rolle und dienen mehr dazu, die vorhandene Lücke zwischen den epithelialen Organanlagen auszufüllen.

Die Kolobomentstehung ist somit nach Szily's Ansicht in einer atypischen Anlage des ektodermalen Abschnittes zu suchen, während den Bindegewebszügen dabei weniger Bedeutung beizumessen ist.

Zum Schlusse möchte ich noch Herrn Geh. Hofrat Professor Dr. Ritter C. v. Heß meinen Dank aussprechen für die Ueberlassung der Krankengeschichten und die Uebernahme des Referates, ebenso Herrn Professor W. Lohmann für seine Bemühungen bei Ausführung vorliegender Arbeit.

Literatur.

Ask: Zwei Fälle von Coloboma nervi optici. Zeitschr. für Augenheilkunde 1905.

Bach: Pathol. anatom. Studien über verschiedene Missbildungen des Auges. v. Graefes Arch. für Ophthalmologie 1898.

Bock: Die angeborenen Colobome des Augapfels. Wien 1893.

Caspar: Ueber das Colobom des Sehnerven. Diss. 1887.

Deutschmann R.: Zur pathol. Anatomie des Iris-Aderhautcoloboms als Grundlage eines Erklärungsversuchs der sogenannten Hemmungsmissbildungen überhaupt. Klin. Monatsblätter 1881.

Elschnig: Weitere Mitteilungen über das Colobom am Sehnerven und den Konus nach unten. v. Graefes Arch. für Ophthalm. 1903.

Fehr: Ein Fall von angeborenem Colobom des Sehnerven. Zentralblatt f. prakt. Augenheilkunde 1900.

Gilbert: Beitr. zur patholog. Anatomie des angeborenen Coloboms des Augenapfels mit besonderer Berücksichtigung des Sehnerven v. Graefes Arch. f. Ophthalm. 1907.

Ginsberg: Ueber angeborene Colobome des Augapfels. Zentralblatt für Augenheilkunde 1896.

Glauning: Pseudoglaukomatöse Excavation des Sehnerveneintritts. Arch. f. Augenheilkunde 1902.

Görlitz: Anatom. Untersuchungen eines Coloboma nervi optici. Arch. f. Augenheilkunde 1897.

v. Hess: Ueber angeborene Bulbuscysten und ihre Entstehung. Arch. f. Augenheilkunde 1900.

v. Hess: Pathol. anatom. Studien über einige seltenere angeborene Missbildungen des Auges 1896.

v. Hess: Weitere Untersuchungen über angeborene Missbildungen des Auges v. Graefes Arch. f. Ophthalm. 1890.

v. Hippel: Ueber Entstehungsweise der Sehnervencolobome. Graefes Arch. f. Ophthalm. 1903.

v. d. Hoeve: Colobom am Sehnerveneintritt mit normaler Sehschärfe. Arch. f. Augenheilkunde 1905.

Kayser: Ein Fall von tiefer Ectasie des Fundus am Sehnerveneintritt. Klin. Monatsbl. f. Augenheilkunde 1907.

Knapp: Ueber einige Fälle von sogen. Sehnervencolobom. Arch. f. Augenheilkunde 1901.

Lauber: Klin. und anatom. Untersuchungen über lochförmige partielle Colobome des Sehnerven. Archiv für Augenheilkunde 1909.

Manns: Ueber das angeborene Colobom des Sehnerven. Arch. f. Augenheilkunde 1891.

Peters: Die angeborenen Fehler und Erkrankungen des Auges. 1909.

Reis: Eine wenig bekannte typische Missbildung am Sehnerveneintritt. Umschriebene Grubenbildung auf der Papille nervi optici. Zeitschr. f. Augenheilkunde 1909.

Remak: Ein Fall von Colobom des Sehnerven, Zentralblatt für Augenheilkunde 1884.

Seefelder: Pathol. anatom. Beitr. zur Kenntnis der angeborenen Colobome des Auges. Arch. f. Ophtalm. 1907.

Stood: Zur Kasuistik der Missbildungen an der Sehnervenpapille. Klin. Monatsbl. 1884.

v. Szily, jun.: Ueber die entwicklungsgeschichtlichen Grundlagen für die Erklärung der kongenitalen Defektbildungen am Auge. Bericht der ophthalmolog. Gesellschaft 1912.

Wessely: Stehen die angeborenen umschriebenen Grubenbildungen in der Papille genetisch in Beziehung zu opticociliaren bezw. cilioretinalen Gefässanastomosen. Archiv für Augenheilkunde 1909.

Zade: Zwei eigenartige Fälle von congenitaler Anomalie des Sehnerveneintritts. Klin. Monatsbl. f. Augenheilkunde. Bd. 45. 2.

Lebenslauf.

Franz Joseph Hubert Heckschen wurde geboren zu Ilverich (Rhld.) am 7. Dezember 1886 als der Sohn des Landwirtes Heinrich Heckschen und seiner Gemahlin Maria, geborene Brors. Die Vorbildung erhielt er auf dem königlichen Apostelgymnasium in Cöln und dem königlichen Hohenzollerngymnasium in Düsseldorf, wo ihm das Zeugnis der Reife Ostern 1908 erteilt wurde. Hierauf widmete er sich dem Studium der Medizin und zwar verbrachte er von den vorklinischen Semestern die ersten drei in Freiburg i. Br., und ging dann nach Kiel, wo er im Sommer 1910 die ärztliche Vorprüfung bestand. Während der klinischen Semester studierte er in München und Berlin. Am 6. Juni 1913 bestand er das medizinische Staatsexamen in München.

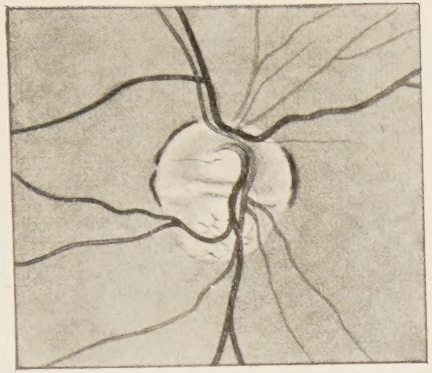

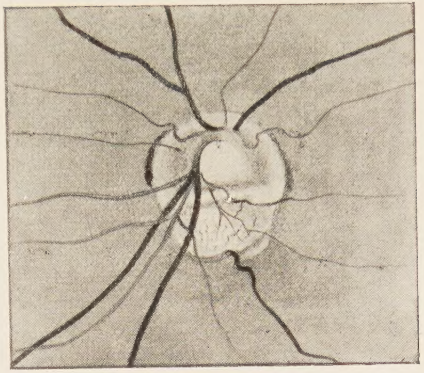

Abbildungen zu Fall I.

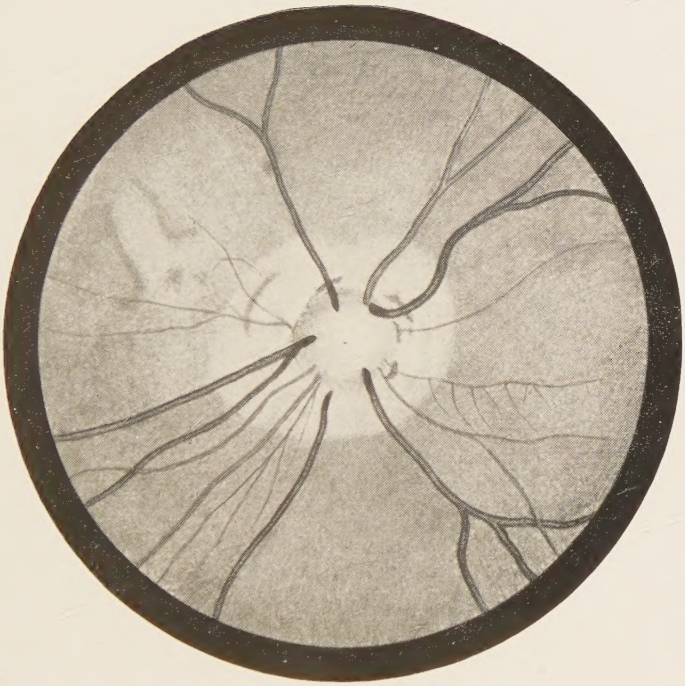

Abbildung zu Fall II.